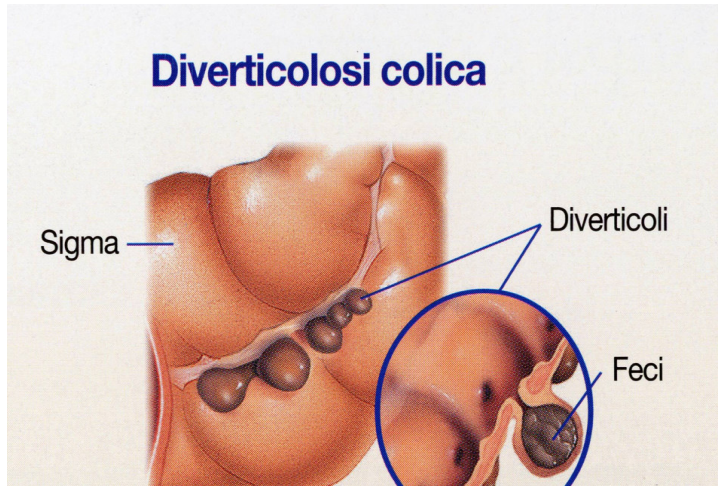


DIVERTICOLI E MALATTIA DIVERTICOLARE DEL COLON

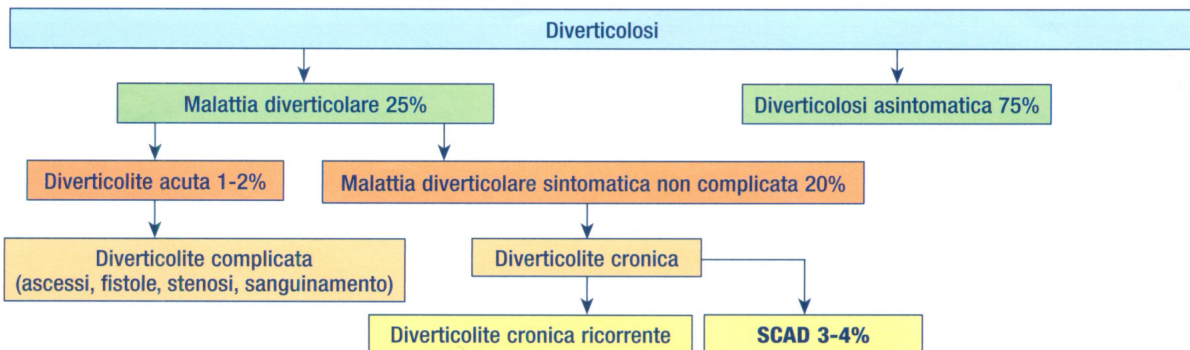
La presenza di diverticoli del colon o diverticolosi è molto comune nei paesi occidentali con una prevalenza nella popolazione generale che varia dal 5 al 40%. La prevalenza tende ad aumentare con l'età e circa il 50% delle persone hanno diverticoli all'età di 50 anni ed il 70% a 70 anni. La localizzazione dei diverticoli prevale nei settori di sinistra del colon (1).

I **diverticoli**, per definizione, sono protrusioni od erniazioni della mucosa e della sottomucosa, attraverso lo strato muscolare del colon, formando un sacco più o meno permanente, costituito da sola mucosa, tessuto connettivo e sierosa.



La **diverticolosi** è la semplice presenza dei diverticoli, in assenza di sintomatologia e complicanze; è la più frequente alterazione anatomica del colon diagnosticata durante una colonscopia di routine.

La **malattia diverticolare** è quella condizione in cui i diverticoli sono associati ad infiammazione (diverticolite) ed a sintomi (dolore addominale e gonfiore), fino alla possibile insorgenza di complicanze (emorragia, perforazione libera addominale, occlusione colica, ascesso pericolic, peridiverticolite, fistola colo vescicale). Nella malattia diverticolare si hanno alterazioni morfofunzionali irreversibili della parete del colon: ispessimento degli strati muscolari con riduzione del calibro del lume, che favoriscono le complicanze (2,3,4). In alcuni casi di diverticolite cronica si sviluppa la colite segmentaria associata (SCAD) (5,6).



La **diverticolite** è una manifestazione clinica di severità variabile che va dalla infiammazione subclinica alla peritonite generalizzata. E' per lo più caratterizzata da dolore addominale diffuso in 2/3 dei casi ed in fossa iliaca sinistra in 1/3 che peggiora col movimento; si associano febbre, stipsi nella metà dei casi, diarrea nel 20 %, nausea e vomito nel 10 e 60% e disturbi urinari nel 10-20% dei casi. (7,8)

La malattia diverticolare è in genere asintomatica: solo il 10% dei pazienti diventa sintomatico entro il quinto anno dalla diagnosi. Una volta sviluppati i sintomi, la malattia diverticolare, di solito, procede con remissioni e riacutizzazioni periodiche, salvo complicarsi. (9,10,11); nel 20% dei casi ricorrenti dolori addominali associati a gonfiore (SUDD: Symptomatic Uncomplicated Diverticular Disease) rendono difficile la diagnosi differenziale con le malattie funzionali intestinali (12,13).

La sintomatologia tipica prevede: dolore crampiforme (intermittente o continuo), nel 53% dei casi localizzato nel settore addomino-inguinale sx; alterazioni dell'alvo (stipsi e/o diarrea) presenti nel 45-62% dei pazienti; sanguinamento minimo od addirittura occulto.

La colite segmentaria associata a diverticolosi (SCAD: Segmental Colitis Associated with Diverticulosis) è caratterizzata da un processo flogistico cronico nel tratto del colon interessato dai diverticoli. Si localizza nella mucosa inter-diverticolare con risparmio dell'orifizio; endoscopicamente non si riconoscono lesioni tipiche; nella maggioranza dei casi ha decorso benigno.

La terapia medica delle diverticolosi e della malattia diverticolare non complicata non è standardizzata e non esistono studi clinici controllati che abbiano paragonato terapie farmacologiche contro placebo (14). Noti sono i fattori di rischio per lo sviluppo della malattia diverticolare (obesità, fumo, FANS, analgesici oppiacei...)(15,16,17); fattori protettivi sono invece la dieta ricca di fibre e la attività fisica (18,19). Nella diverticolosi si prevede la regolarizzazione dell'alvo con dieta ricca di fibra formante massa come quella dei cereali integrali contenenti crusca e l'uso di alimenti funzionali (o probiotici) (20). Per probiotico si intende la flora batterica normalmente presente (non patogena come bifidobatteri e lattobacilli) che utilizza la fibra alimentare per produrre sostanze utili per l'ecosistema del colon. I lassativi indicati sono solo quelli osmotici che richiamano acqua nel lume intestinale in modo da avere evacuazioni spontanee di feci morbide (PEG: polietilenglicole); controindicati sono i lassativi stimolanti la peristalsi colica ed i disaccaridi (lattulosio) che causano distensione gassosa e possono peggiorare la sintomatologia.

Nella malattia diverticolare, oltre alla regolarizzazione dell'alvo ed i probiotici, deve essere impostata una terapia profilattica con antibiotici ad azione locale sul colon (rifaximina 400 mg due volte al di da assumere a cicli mensili) (21); non c'è univoco consenso sull'uso invece di mesalazina alla dose 800 mg due volte al di. (22)

La SCAD ha decorso benigno ed autolimitante, talvolta ha remissione spontanea; generalmente risponde alla mesalazina con o senza cortisonici topici somministrati come clismi o schiume rettali.

Da non dimenticare la attività fisica che, se eseguita regolarmente, aiuta a mantenere tonici i muscoli della parete addominale, migliorando la attività colica e riducendo il ristagno di feci nei diverticoli; viene evitata la progressione dalla diverticolosi alla malattia diverticolare.

La assunzione di elevate quantità di fibra obbliga ad associare una abbondante assunzione di liquidi (acqua non gasata da assumere prevalentemente la di fuori dei pasti nella quota di circa 1,5 l/di).

Nelle forme complicate è necessario il ricovero ospedaliero con riposo a letto e sospensione della alimentazione. La colonscopia ha diverse indicazioni nella gestione della malattia complicata, che vanno dalla diagnosi differenziale con altre forme infiammatorie croniche, al trattamento del sanguinamento da diverticolo, alla stadiazione prognostica (classificazione DICA: Diverticular Inflammation and Complication Assessment)(23). Nelle forme più avanzate è necessaria terapia antibiotica ed eventuale trattamento chirurgico in base al grado di complicità in atto. (24)

Bibliografia:

- 1) Tursi A. et al. Diverticulosis today: unfashionable and still underresearched. Therap Adv Gastroenterol 9:213-28;2016

¹ Dott Mauro Basilico Via Val Maira 14 Milano

- 2) Cassano C, Torsoli A.. Indirizzi moderni nello studio delle malattie croniche non neoplastiche del colon. Relazione al LXVII Congresso della Società Italiana di Medicina Interna. Roma. Ottobre 1966. L Pozzi Ed. 1966
- 3) Peery AF, et al. Recent advances in diverticular disease. *Curr Gastroenterol Rep* 18:37;2016
- 4) Wess L, Eastwood MA, et al: Cross linking of collagen is increased in colonic diverticulosis. *Gut* 37,91, 1995
- 5) Lamps LW, Knapple WL. Diverticular disease-associated segmental colitis. *Clin Gastroenterol Hepatol* 5,27-31, 2007
- 6) Tursi A, Elisei W, Giorgetti GM, Inchingolo CD, Nenna R, Picchio M, Brandimarte G. Segmental colitis associated with diverticulosis: a 5-years follow-up. *Int J Colorectal Dis* 27,179-85, 2012
- 7) Lameris W et al. A clinical decision rule to establish the diagnosis of acute diverticulitis at the emergency department. *Dis Colon Rectum* 53, 896,2010
- 8) Andeweg CS, et al:How to diagnose acute left-sided colonic diverticulitis. *Am J Surg* 253,940,2011
- 9) Moreno AM, et al: Long term outcome in 445 patients after diagnosis of diverticular disease. *Colorectal Dis* 9,464,2007
- 10) Salem TA, et al. Prospective, five-year follow up study of patients with symptomatic uncomplicated diverticular disease. *Dis Colon Rectum* 50,460,2007
- 11) Sympton J, et al. Origin of symptoms in diverticular disease. *Europ J Gastroenterol* 15,1005,2003
- 12) Yamada E, et al. Association between the location of diverticular disease and the irritable bowel syndrome: a multicenter study in Japan. *Am J Gastroenterol* 2014;109(12):1900
- 13) Cuomo R, et al. Italian consensus conference for colonic diverticulosis and diverticular disease. *United European Gastroenterol J* 2(5):413;2014
- 14) Frieri G, et al. Management of colonic diverticular disease. *Digestion* 73(1):58;2006
- 15) Strate LL, et al. Obesity increases the risks of diverticulitis and diverticular bleeding. *Gastroenterology* 136:115;2009
- 16) Humes DJ et al. Smoking and the risk of hospitalization for symptomatic diverticular disease: a population based cohort study from Sweden. *Dis Colon Rectum* 59:110;2016
- 17) Humes DJ et al. Concurrent drug use and the risk of perforated colonic diverticular disease: a population based case-control study. *Gut* 60:219;2011
- 18) Crowe FL, et al. Diet and risk of diverticular disease in Oxford cohort of European Prospective Investigation into Cancer and Nutrition (EPIC): prospective study of British vegetarians and non-vegetarians *BMJ* 343:d4131;2011
- 19) Strate LL, et al. Physical activity decreases diverticular complications. *Am J Gastroenterol* 104:1221;2009
- 20) Narula N, et al. Role of probiotics in management of diverticular disease. *J Gastroentrol Hepatol* 25(12):1827;2011
- 21) Cuomo R, et al. Rifaximina and diverticular disease. Position paper of the Italian Society of Gastroenterology (SIGE). *Dig Liver Dis pii:S1590-8658(17)30192-5*,2017
- 22) Raskin JB, et al. Mesalazine did not prevent recurrent diverticulitis in phase 3 controlled trials. *Gastroenterology* 147:793;2014
- 23) Tursi A, et al. Development and validation of an endoscopic classification of diverticular disease of the colon: the DICA classification. *Dig Dis* 33(1):68;2015
- 24) Hinchey EJ et al. Treatment of perforated diverticular disease of the colon. *Advances in Surgery* 12,85,1978